

MANFAAT XANTHONE TERHADAP KESEMBUHAN ULKUS RONGGA MULUT DILIHAT DARI JUMLAH SEL PMN DAN FIBROBLAST

Lanny Sunarjo*, Ratnawati Hendari*, Hermien Rimbyastuti*

Keywords:

Oral Ulcer, Xanthone,
PMN Cell,
Fibroblasts Cell

ABSTRACT

Background: ulcer is a pathological condition characterized by the loss of epithelial tissue. The average prevalence of ulcers in the oral cavity ranges between 15-30%. Paste of mangosteen rind which agent called xanthone can accelerate ulcer healing process, however histopathological observation of PMN (Polymorphonuclear) numbers and fibroblasts cells are required.

Purpose: to determine the ability of mangosteen rind in treating ulcers caused by infection, mechanical and chemical trauma from the numbers of PMN and fibroblasts cells.

Method: experimental studies, pre-posttest control group design, with randomized technique, total sample of 36 Male Wistar rats were divided into 6 groups @ 6 where 3 treatment groups were smeared paste of rind mangosteen and the others without treatment, then from each group were decapitated on day 3rd, 7th and 10th.

Result: Ulcer from mechanical and chemical trauma had been healing on 7th day compared with untreated on 9th day. Similarly ulcer infection has been healing on 9th day compared with untreated on 10th day. Anova test (repeated) shows that there is diameter difference significantly between day 1 to 8 (pvalue<0,001). The usage of xanthone decreases amount of PMN cells during inflammation phase and increases amount of fibroblast cells during proliferation phase.

Conclusion: xanthone could accelerate healing process as well as shrinkage of ulcus diameter compared with untreated ulcer.

PENDAHULUAN

Salah satu kelainan di dalam rongga mulut yang banyak dikeluhkan masyarakat adalah adanya ulkus di rongga mulut dan sering kali terasa nyeri. Prevalensi ulkus di rongga mulut rata-rata berkisar antara 15-30%¹. Kejadian ulkus di rongga mulut cenderung pada wanita usia 16 – 25 tahun dan lebih jarang terjadi pada usia di atas 55 tahun². Sedangkan frekuensi terjadinya sangat bervariasi, mulai dari 4 (empat) episode setiap tahun (85% dari seluruh kasus) hingga lebih dari satu episode setiap bulan (10% dari seluruh kasus) termasuk penderita *recurrent aphthous stomatitis* (RAS)³.

Ulkus merupakan keadaan patologis yang ditandai dengan hilangnya jaringan

epitel (lapisan epitelium), akibat dari ekskavasi permukaan jaringan yang lebih dalam dari jaringan epitel⁴. Adanya ulkus di rongga mulut dapat disebabkan gangguan lokal namun juga dapat merupakan pertanda penyakit sistemik lain di dalam tubuh, dimana dapat disebabkan karena berbagai faktor seperti trauma (mekanik atau kimia), infeksi (bakteri, virus, jamur atau protozoa), gangguan sistem imun (imunodefisiensi, penyakit autoimun, ataupun alergi), defisiensi zat makanan tertentu (vitamin C, B12, zat besi atau zinc) serta kelainan sistemik lainnya⁵.

Gambaran klinis ulkus berupa ulser pada mukosa rongga mulut dalam keadaan akut menunjukkan tanda dan gejala klinis inflamasi akut⁶, meliputi beragam derajat nyeri, kemerahan, dan pembengkakan,

*Poltekkes Kemenkes Semarang
Email: hermienrs@gmail.com

sebagai berikut (a) Ulkus kuning-kelabu, berbagai ukuran dan bentuk, (b) Ulkus seringkali cekung dan biasanya berbentuk oval dengan tepi eritematosus dan (c) Mukosa bibir dan pipi, tepi-tepi lidah dan palatum keras. Proses penyembuhan luka (ulkus) merupakan suatu proses kompleks yang meliputi proses inflamasi (peradangan), granulasi dan regenerasi sel jaringan⁷. Penatalaksanaan pengobatan ulkus tergantung dari ukuran, durasi dan lokasi. Gejala ulkus traumatik ini adalah sakit serta ketidaknyamanan dalam 24 hingga 48 jam sesudah trauma terjadi dan gambaran lesi ulkus bergantung pada faktor iritannya. Ulkus ini akan sembuh dengan sendirinya dalam waktu 10 hingga 14 hari apabila iritan penyebab dihilangkan karena terjadi proses keratinisasi dan pembaharuan sel-sel epitel mukosa oral.

Secara umum pengobatan yang dilakukan dengan pemberian obat yang bersifat farmakologis dan non farmakologis yang bertujuan menjaga kebersihan mulut, mengganti obat yang menimbulkan reaksi alergi, mencegah infeksi sekunder dan timbulnya jamur serta mengurangi peradangan. Terapi untuk ulkus traumatik dengan cara menghilangkan penyebab lokal bila perlu menggunakan obat2an secara topikal seperti kortikosteroid untuk mengurangi peradangan, obat kumur mengandung anti septik seperti klorheksidin gluconat 0,2 % atau benzydamin hidroklorid, diklonin⁸. Sediaan kimiawi (farmakologis) yang beredar dipasaran saat ini adalah sediaan bahan yang mengandung PVP (polivinilpirolidon) yang berfungsi membentuk suatu lapisan tipis diatas ulkus sehingga menutupi dan melindungi akhiran saraf yang terbuka. Lapisan tipis ini dapat mengurangi rasa nyeri dan mencegah iritasi pada ulkus⁹, akan tetapi sediaan obat ini di kontra indikasikan pada penderita ulkus yang hipersensitif terhadap komponen obat tersebut. Oleh karena itu perlu dicari bahan alternatif lain yaitu dari bahan herbal, meminimalis rekasi alergi yang timbul.

Penggunaan obat pada luka bertujuan untuk mempercepat proses persembuhan.

Obat yang digunakan dapat berupa obat modern atau obat alami yang berasal dari tanaman dan rempeh-rempeh¹⁰. Manggis adalah tanaman asli Indonesia dan digunakan sebagai obat tradisional antara lain untuk menyembuhkan sakit perut, ulkus kronis, infeksi kulit dan luka dan mempunyai sifat analgesik dan anti inflamasi^{11,12}. Zat yang terkandung didalamnya adalah derivat fenol yaitu *xanthones* atau *xanthen-9H-ones*¹². Kulit buah manggis mengandung berbagai variasi *xanthone*, yaitu α -, β -, γ -mangostins yang mempunyai aktivitas biologi yang bersifat sebagai anti oksidan, anti tumor, anti bakteri, anti virus, anti jamur, anti alergi dan anti inflamasi¹³.

Beberapa penelitian menunjukkan bahwa kulit buah manggis mempunyai kemampuan sebagai bahan anti bakteri terhadap bakteri di rongga mulut, meliputi *S. pyogenes*, *S. mutans*, *S. aureus*, and *P. gingivalis*¹⁴. Dikatakan juga bahwa kulit buah manggis mempunyai kemampuan yang istimewa untuk ditambahkan di dalam produk pasta gigi, *mouth spray* dan *oral paste*. Selain itu penggunaan pasta ekstrak kulit manggis secara topikal aman digunakan dan dapat mengurangi proses peradangan serta mempercepat kesembuhan ulkus akibat luka gores¹⁵. Atas dasar hal tersebut di atas, maka kami ingin melakukan penelitian untuk mengetahui kemampuan pengolesan pasta ekstrak kulit manggis dalam menyembuhkan ulkus akibat infeksi, trauma mekanik dan trauma kimiawi dilihat dari jumlah sel PMN dan fibroblast.

METODE PENELITIAN

Jenis penelitian eksperimental (*in vivo*), dengan desain penelitian *post test control group design*. Penelitian ini menggunakan *informed concern*, responden adalah hewan coba tikus serta mendapat persetujuan dari Komite Etik Universitas Gajahmada Yogyakarta.

Ekstrak kulit buah manggis metode "Maserasi" adalah sediaan kental yang

diperoleh dengan mengekstraksi senyawa aktif simplisia herbal menggunakan etanol 70%, kemudian semua pelarut diuapkan dan massa atau serbuk yang tersisa diperlukan untuk memenuhi baku yang telah ditetapkan¹⁶. Pasta ekstrak kulit manggis adalah campuran ekstrak kulit buah manggis (50%) yang dicampur dengan bahan lain seperti emulsi, pengawet, *guar gum*, aquades sehingga menjadi suatu sediaan pasta.

Jenis ulkus adalah ulkus akibat luka gores, bahan kimiawi dan infeksi, cara pembuatan sebagai berikut:

1. Pembuatan ulkus akibat luka gores dengan cara gingival rahang bawah tikus digores menggunakan *cutter* dengan panjang 2 cm dan kedalaman 2 mm.
2. Pembuatan ulkus akibat bahan kimiawi dengan cara memaparkan H₂O₂ 3% menggunakan *cotton bud* yang ditempelkan pada gingival rahang bawah tikus selama 90 detik dan diamati selama 48 jam atau sampai ulkus terbentuk.
3. Pembuatan ulkus akibat infeksi dengan cara gingival tikus dilukai menggunakan benang telah dibasahi dengan bakteri *Staphylococcus aureus* hingga terbentuk infeksi.

Populasi adalah tikus *Male Wistar* jantan dengan batasan berat 200-300 gram, usia 2 bulan dan tikus dalam keadaan tidak

sakit. Teknik pengambilan sampel adalah randomisasi. Tiga kelompok perlakuan yang diolesi pasta dan 3 (tiga) kelompok kontrol tanpa diobati, masing-masing kelompok terdiri dari 5 (lima) hewan coba sesuai perhitungan WHO. Setiap kelompok diberi tambahan 1 (satu) untuk mengantisipasi tikus coba yang mati. Total tikus *male wistar* adalah 36 ekor. Kemudian diambil beberapa ekor untuk didekapitasi guna pemeriksaan histopatologi anatomi.

Analisis data berupa data makroskopis adalah data yang diperoleh dilakukan analisis dengan uji beda (*Anova test*) untuk mengetahui perbedaan kemampuan pasta ekstrak kulit manggis dengan tanpa pengobatan dalam mengurangi diameter luka dan lamanya waktu penyembuhan luka serta mikroskopis adalah hasil pengamatan patologi anatomis dianalisis secara deskriptif. Pengamatan histopatologi berupa data jumlah sel polimorfonuklear (neutrofil) dan fibroblast serta data dari histopatologi anatomi ditampilkan dengan gambar dan hasil bacaan dari ahli patologi.

HASIL PENELITIAN

Diameter Ulkus Mukosa Labial Tikus

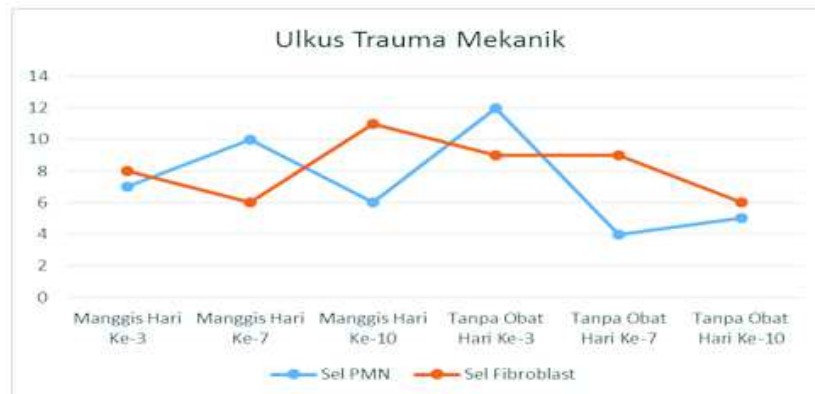
Diameter ulkus diukur setiap hari dari awal sampai hari ke-10, dengan hasil pada tabel 1.

Tabel 1. Rata-Rata Diameter Ulkus pada Mukosa Labial Tikus Secara Makroskopik

Ulkus	Perlakuan	Rata - Rata Diameter Ulkus (mm)									
		Hari Ke-									
		1	2	3	4	5	6	7	8	9	10
Trauma	Tnp Diobati	0.383	0.317	0.317	0.260	0.220	0.220	0.167	0.100	0	0
	Kit Manggis	0.467	0.417	0.317	0.240	0.160	0.150	0	0	0	0
Trauma	Tnp Diobati	0.483	0.350	0.267	0.260	0.200	0.200	0.200	0.200	0.200	0
	Kit Manggis	0.367	0.350	0.333	0.220	0.16	0.15	0	0	0	0
Kimiawi	Tnp Diobati	0.417	0.333	0.300	0.220	0.200	0.180	0.125	0.100	0.100	0
	Kit Manggis	0.450	0.383	0.317	0.300	0.240	0.240	0.225	0.100	0	0

Tabel 2. Gradasi Penyembuhan Ulkus Trauma Mekanik Secara Mikroskopis

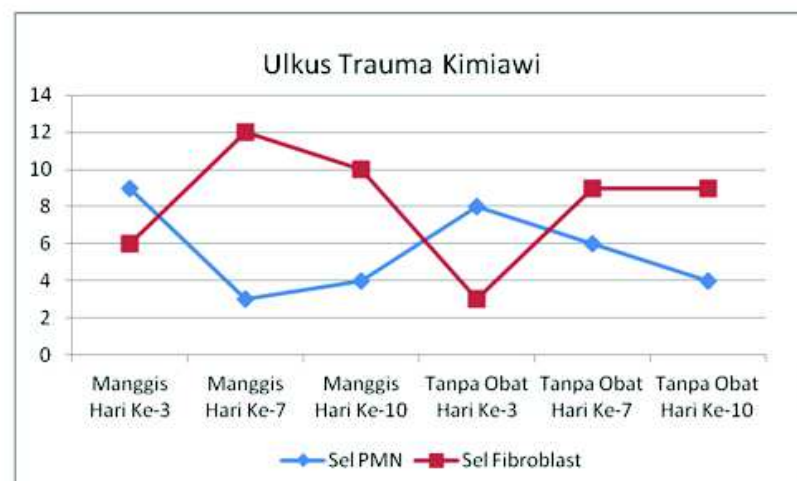
Hari Ke-	Jumlah Sel PMN		Jumlah Sel Fibroblast	
	Tanpa Diobati	Klt Manggis	Tanpa Diobati	Klt Manggis
3	12	7	9	8
7	4	10	9	6
10	5	6	6	11



Grafik 1. Jumlah Sel PMN dan Fibroblast pada Proses Penyembuhan Ulkus Trauma Mekanik Secara Mikroskopis

Tabel 3. Gradasi Penyembuhan Ulkus Trauma Kimiawi Secara Mikroskopis

Hari Ke-	Jumlah Sel PMN		Jumlah Sel Fibroblast	
	Tanpa Diobati	Klt Manggis	Tanpa Diobati	Klt Manggis
3	8	9	3	5
7	6	3	9	12
10	4	4	9	10



Grafik 2. Jumlah Sel PMN dan Fibroblast pada Proses Penyembuhan Ulkus Trauma Kimiawi Secara Mikroskopis

Tabel 1 menunjukkan penyusutan diameter ulkus pada mukosa labial tanpa diobati dan pengobatan dengan pasta ekstrak kulit buah manggis sangat bervariasi tergantung jenis ulkusnya walaupun demikian secara keseluruhan pengolesan ekstrak kulit buah manggis mempercepat proses kesembuhan ulkus terutama ulkus oleh karena trauma mekanik dan kimiawi dimana hari ke-7 telah terjadi kesembuhan ulkus dengan diameter ulkus 0 mm. Sedangkan pada ulkus karena infeksi, proses kesembuhan ulkus karena pengolesan ekstrak kulit buah manggis lebih cepat 1 (satu) hari dari tanpa diobati dimana ulkus sembuh pada hari ke-9 dengan ekstrak kulit buah manggis dan pada hari ke-10 tanpa diobati.

Gradasi Penyembuhan Ulkus Trauma Mekanik Secara Mikroskopis

Dari tabel 2. dan grafik 1. dapat dilihat bahwa proses penyembuhan ulkus trauma

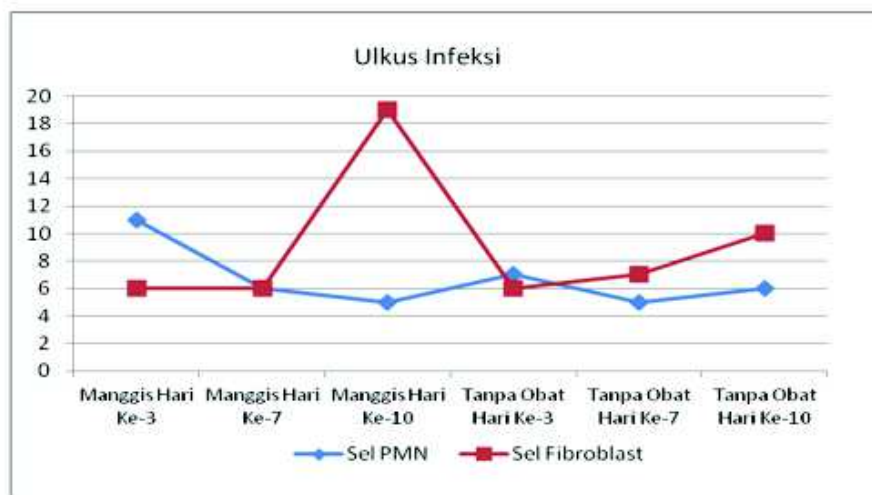
mekanik tanpa diobati pada hari ke-3, ke-7 dan ke-10 terjadi fluktuatif jumlah sel PMN (12,4,5) dan penurunan jumlah fibroblast (9,9,6). Sedangkan dengan pengolesan ekstrak kulit buah Manggis pada hari ke-3, ke-7 dan ke-10 terjadi fluktuatif jumlah sel PMN (7,10,6) dan peningkatan jumlah sel fibroblast (8,6,11).

Gradasi Penyembuhan Ulkus Trauma Kimiawi Secara Mikroskopis

Dari tabel 3. dan grafik 2. dapat dilihat bahwa proses penyembuhan ulkus trauma kimiawi tanpa diobati pada hari ke-3, ke-7 dan ke-10 terjadi penurunan jumlah sel PMN (8,6,4) dan peningkatan jumlah sel fibroblast (3,9,9). Sedangkan dengan pengolesan ekstrak kulit buah Manggis pada hari ke-3, ke-7 dan ke-10 terjadi fluktuatif pada jumlah sel PMN (9,3,4) dan sel fibroblast (5,12,10).

Tabel 4. Gradasi Penyembuhan Ulkus Infeksi Secara Mikroskopis

Hari Ke-	Jumlah Sel PMN		Jumlah Sel Fibroblast	
	Tanpa Diobati	Klt Manggis	Tanpa Diobati	Klt Manggis
3	7	11	6	6
7	5	6	7	6
10	6	5	10	19



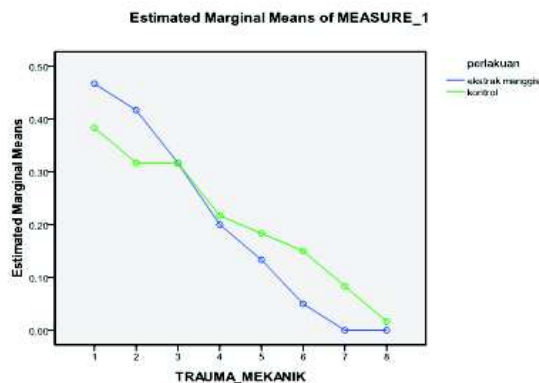
Grafik 3. Jumlah Sel PMN dan Fibroblast pada Proses Penyembuhan Ulkus Infeksi Secara Mikroskopis

Gradasi Penyembuhan Ulkus Infeksi Secara Mikroskopis

Dari tabel 4. dan grafik 3. dapat dilihat bahwa proses penyembuhan ulkus infeksi tanpa diobati pada hari ke-3, ke-7 dan ke-10 terjadi fluktuatif jumlah sel PMN (7,5,6) dan peningkatan jumlah sel fibroblast (6,7,10). Sedangkan dengan pengolesan ekstrak kulit buah Manggis pada hari ke-3, ke-7 dan ke-10 terjadi penurunan jumlah sel PMN (11,6,5) dan peningkatan jumlah sel fibroblast (6,6,19).

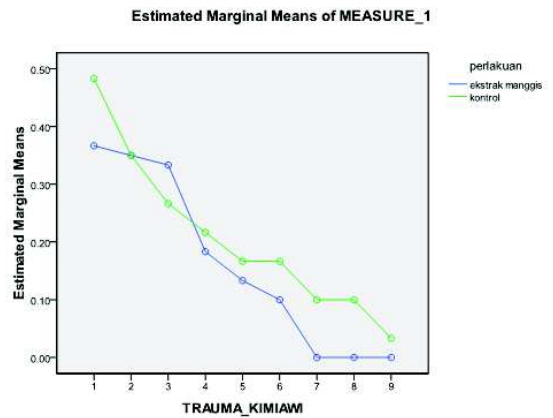
Pengukuran Marginal Diameter Ulkus

Diameter ulkus mukosa labial tikus diukur setiap hari dari awal sampai hari ke-10 kemudian dilakukan uji beda (*Anova test*) dengan hasil pengukuran marginal diameter ulkus trauma mekanik secara mikroskopik pada grafik 4 dan pengukuran marginal diameter ulkus trauma kimiawi secara mikroskopik pada grafik 5.



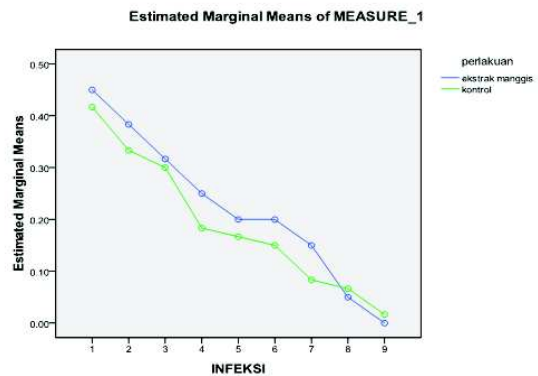
Grafik 4. Rata-Rata Pengukuran Marginal Diameter Ulkus Trauma Mekanik Secara Mikroskopik

Uji Beda dengan *Anova test (repeated)* pada hasil pengukuran marginal diameter ulkus trauma mekanik secara mikroskopik, didapatkan hasil sebagai berikut: Ada perbedaan diameter ulkus trauma mekanik antara hari ke-1 s/d ke-8 ($p_{value} = 0,000$). Ada perbedaan diameter ulkus trauma mekanik interaksi hari dan perlakuan ($p_{value} = 0,003$).



Grafik 5. Rata-Rata Pengukuran Marginal Diameter Ulkus Trauma Kimiawi Secara Mikroskopik

Uji Beda dengan *Anova test (repeated)*, pada pengukuran marginal diameter ulkus trauma kimiawi secara mikroskopik didapatkan hasil ada perbedaan diameter ulkus trauma kimiawi antara hari ke-1 s/d ke-9 ($p_{value} = 0,000$).



Grafik 6. Rata-Rata Pengukuran Marginal Diameter Ulkus Infeksi Secara Mikroskopik

Uji Beda dengan *Anova test (repeated)* pengukuran marginal diameter ulkus infeksi secara mikroskopik, didapatkan hasil ada perbedaan diameter ulkus infeksi antara hari ke-1 s/d ke-9 ($p_{value} = 0,000$).

DISKUSI

Pada penelitian ini dilakukan uji daya hambat ekstrak kulit buah manggis dengan konsentrasi 20%, 40%, 60%, 80% dan 100% terhadap bakteri *Staphylococcus aureus* dan didapatkan hasil bahwa ekstrak kulit buah manggis dengan konsentrasi >40% telah dapat menghambat pertumbuhan bakteri *Staphylococcus aureus* maka pada formula pasta ekstrak kulit buah manggis menggunakan 50% agar efektif dan efisien.

Hasil pengamatan secara makroskopis pada penelitian ini terlihat bahwa pengolesan pasta ekstrak kulit manggis pada ulkus (luka) secara topikal menunjukkan penyusutan diameter ulkus lebih cepat dibandingkan dengan tanpa diobati walaupun sangat bervariasi tergantung jenis ulkusnya. Pengolesan ekstrak kulit buah manggis mempercepat proses kesembuhan ulkus terutama ulkus oleh karena trauma mekanik dan kimiawi dimana hari ke-7 telah terjadi kesembuhan ulkus dengan diameter ulkus 0 mm. Sedangkan pada ulkus karena infeksi, proses kesembuhan ulkus karena pengolesan ekstrak kulit buah manggis lebih cepat 1 (satu) hari dari tanpa diobati dimana ulkus sembuh pada hari ke-9 dengan ekstrak kulit buah manggis dan pada hari ke-10 tanpa diobati.

Proses penyembuhan luka pada keadaan normal segera dimulai setelah terjadi perlukaan pada jaringan¹⁷. Proses penyembuhan terdiri dari 4 (empat) tahap yaitu hemostatis, inflamasi (peradangan), proliferasi dan maturasi. Proses penyembuhan dimulai dengan pembentukan fibrin untuk menutup luka serta infiltrasi sel radang terutama neutrofil. Pada awal penyembuhan luka, neutrofil segera membersihkan area luka dari benda asing, sel-sel mati dan bakteri serta mengeluarkan sitokin yang mengaktifasi fibroblast, lokal dan keratinosit. Infiltrasi neutrofil hanya berlangsung beberapa hari. Umur rata-rata neutrofil dalam sirkulasi sekitar 5,4 hari¹⁸, setelah bermigrasi ke jaringan, neutrofil bertahan 1-2 hari, umur pendek neutrofil meminimalkan penyebaran

mikroorganisme patogen dan kerusakan jaringan selama inflamasi¹⁹. Kemudian makrofag menggantikan sel PMN sebagai sel-sel utama dalam luka dan berperan penting untuk penyembuhan luka^{20,21}.

Pengolesan dengan ekstrak kulit manggis pada ulkus karena trauma mekanik, trauma kimiawi dan ulkus infeksi mempengaruhi jumlah sel PMN dan sel fibroblast dibandingkan dengan tanpa diobati. Secara garis besar pengolesan ekstrak kulit buah manggis menurunkan jumlah sel PMN dan meningkatkan jumlah sel fibroblast terutama pada ulkus akibat infeksi. Hasil penelitian ini sesuai dengan hasil penelitian yang menunjukkan bahwa kulit buah manggis mempunyai kemampuan sebagai bahan anti bakteri terhadap bakteri di rongga mulut, meliputi *Streptococcus pyogenes*, *Streptococcus mutans*, *Staphylococcus aureus*, dan *Porphyromonas gingivalis*¹⁴.

KESIMPULAN

Secara makroskopis pengolesan ekstrak kulit buah manggis mempercepat proses kesembuhan dan penyusutan diameter ulkus sebagai berikut:

1. Ulkus trauma mekanik dan kimiawi hari ke-7 telah terjadi kesembuhan dengan diameter ulkus 0 mm dibandingkan dengan tanpa diobati kesembuhan ulkus pada hari ke-9.
2. Ulkus infeksi hari ke-9 telah terjadi kesembuhan dengan diameter ulkus 0 mm dibandingkan dengan tanpa diobati kesembuhan ulkus pada hari ke-10.
3. Uji Beda dengan *Anova test (repeated)*, didapatkan hasil sebagai berikut
 - Ada perbedaan diameter ulkus trauma mekanik antara hari ke-1 s/d ke-8 ($p_{\text{value}} = 0,000$).
 - Ada perbedaan diameter ulkus trauma mekanik interaksi hari dan perlakuan ($p_{\text{value}} = 0,003$)
 - Ada perbedaan diameter ulkus trauma kimiawi antara hari ke-1 s/d ke-9 ($p_{\text{value}} = 0,000$).

- Ada perbedaan diameter ulkus infeksi antara hari ke-1 s/d ke-9 ($p_{\text{value}} = 0,000$).

Secara mikroskopis pengolesan ekstrak kulit buah manggis menurunkan jumlah sel PMN fase peradangan pada ulkus trauma mekanik dan meningkatkan jumlah sel fibroblast fase proliferasi pada semua jenis ulkus (trauma mekanik, trauma kimiawi dan infeksi) terutama yang diakibatkan oleh infeksi sebagai berikut:

1. Jumlah sel PMN fase peradangan (hari ke-3) pada ulkus trauma mekanik, kimiawi dan infeksi adalah 6, 9 dan 11 dibandingkan dengan tanpa diobati adalah 12, 8 dan 7.
2. Jumlah sel fibroblast fase proliferasi (hari ke-10) pada ulkus trauma mekanik, kimiawi dan infeksi adalah 11, 10 dan 19 dibandingkan dengan tanpa diobati adalah 6, 9 dan 10.

DAFTAR PUSTAKA

1. Casiglia JM, Mirowski GW, dan Nebesio CL, 2011, *Aphthous Stomatitis*, Emedecine: <http://en.wikipedia.org/wiki/Aphthae>.
2. Anonim. 2010. *Study on 10,000 people suffering from mouth ulcers*. <http://www.aftazen.co.uk/discover-our-study-on-mouth-ulcers>.
3. Axéll, T dan Henricsson, V. 2011. *The occurrence of recurrent aphthous ulcers in an adult Swedish population*. <http://www.mendeley.com/research/the-occurrence-of-recurrent-aphthous-ulcers-in-adult-swedish-population>.
4. Dorland WA, Newman. 2002, *Kamus Kedokteran Dorland*. Andy Setiawan dkk., penerjemah; Hemi Koesoemawati, penyunting. Ed ke-29. Jakarta: EGC, Terjemahan dari Dorland's Illustrated Medical Dictionary.
5. North East Valley Division of General Practice. *Mouth Ulcers*, 2011, http://www.disability.vic.gov.au/bhcv2/bhcarticles.nsf/pages/Mouth_ulcers.
6. Anjani, Lintang. 2012. *Pigmentasi Rasial, Smoker's Melanosis dan Ulkus Traumatikus*, Laporan Kasus Ilmu Penyakit Mulut.
7. Singer AJ dan Clark RAF, 1999, *Cutaneous Wound Healing*, The New England Journal of Medicine, 341 : 738-746.
8. Lewis dan Jordan. 2004. *A Colour Handbook of Oral Medicine*. London, UK: Manson Publishing.
9. Anonim. 2009. *Aloclair*. <http://www.mims.com>
10. Kardono LBS, Artanti N, Dewiyanti ID, Basuki T, Padmawinata K, 2003, *Selected Indonesian Medical Plant Monograph and Description*, Jakarta, PT Gramedia Widiasarana Indonesia.
11. Obolskiy, D., Pischel, I., Siritwatanametanon, N., Heinrich, M., 2009, *Garcinia mangostana L.: a Phytochemical and Pharmacological Review*, *Phytother Res.*, 2009; 23(8):1047-65.
12. Cui J, Hu W, Cai Z, Liu Y, Li S, Tao W, Xiang H, 2010, *New Medicinal Properties of Mangostins: Analgesic Activity and Pharmacological Characterization of Active Ingredients from the Fruit Hull of Garcinia mangostana L.*, *Pharmacol Biochem Behav.* (in press).
13. Pedraza-Chaverri J, Cardenas-Roriguez N, Orozco-Ibarra M, Perez-Rojas JM., 2008 *Medicinal properties of mangosteen (Garcinia mangostana)*. *J. Food Chem Toxicol*, 46: 3227-3239.
14. Tadtong S, Viriyaroj1 A., Vorarat1 S., Nimkulrat, S., Suksamram S., 2009, *Antityrosinase and Antibacterial Activities of Mangosteen Pericarp Extract*, *J Health Res*, 23(2): 99-102.
15. Sunarjo, L., Hendari, R., Sulistijarso, N. 2014. *Kulit Buah manggis terhadap Kesembuhan Trauma Mekanik pada Rongga Mulut (in vivo)*. *Jurnal Riset Kesehatan*, 3(3): 615-621.
16. Hidayani M, 2010, *Efek Antidiare Ekstrak Etanol Rimbang Kunyit (Curcuma domestica Val.) pada Mencit Jantan Galur Swis Webster*, <http://etd.eprints.ums.ac.id/2243/1/K100040030.pdf>.
17. Nayak S, 2006, *Influence of ethanol extract of Vinca rosea on wound healing in diabetics rats*, *Journal of Biological Science*, 6 (2) : 51-55.
18. Pillay J, den Braber I, Vrisekoop N, Kwast LM, de Boer RJ, Borghans JA, Tesselaar K, Koenderman L, 2010, *In vivo labeling with 2H₂O reveals a human neutrophil lifespan of 5.4 days* *Blood* 29, 116(4):625-7.
19. Wheater, Paul R.; Stevens, Alan, 2002, *Wheater's basic histopathology: a colour atlas and text*. Edinburgh: Churchill Livingstone.
20. Ear T, McDonald PP, 2008, *Cytokine generation, promoter activation, and oxidant-independent NF-kappaB activation in a transfectable human neutrophilic cellular model*. *BMC Immunol*. 9: 14.
21. Charles N. Serhan, Peter A., (2010), Ward, Derek W. Gilroy. *Fundamentals of Inflammation*. Cambridge University Press. hal. 53-54.