

EFFECTS OF CLAMSHELL (*Amusium Pleuronectes*) CHITOSAN EXTRACT ON THE INCREASE NUMBER OF OSTEOBLAST OF THE ALVEOLAR BONE UNDER PERIODONTITIS

R. Rama Putranto*, Muhammat Muhtar S.Abdurrahman**, Cantika Ofintana Grati***

*Program Pendidikan Dokter Gigi Fakultas Kedokteran Gigi Universitas Islam Sultan Agung Semarang

**Departemen Orthodontia Fakultas Kedokteran Gigi Universitas Islam Sultan Agung Semarang

***Departemen Biologi Oral Fakultas Kedokteran Gigi Universitas Islam Sultan Agung Semarang

Correspondence: rama.putranto@unissula.ac.id

Keywords:

Kitosan Simping
Shell Extract; Periodontitis;
Bone Growth; Osteoblast

ABSTRACT

Background: Background: The number of patients with periodontal disease in Indonesia is estimated to continue to increase yearly. 4.79% or 34614 people had healthy periodontal tissue, while 95.21% or 687715 people had unhealthy periodontal tissue. Clamshell waste containing chitosan can be utilized, considering that interest in sources of raw materials derived from waste is increasing. Chitosan has a dual function, which is osteoinductive because it contains growth factors that provide growth for osteoblast cells.

Methods: A true experimental laboratory study with a post-test-only control group design was conducted on 30 Wistar rats and divided into two groups: the 0.2% chlorhexidine gluconate group and the chitosan group of scallop shells (*Amusium Pleuronectes*). The increase in the number of osteoblasts was compared and analyzed.

Results: The results showed that the average in the control group on days 7, 14, and 21 was 1, 3.20, 8.80, while in the treatment group on days 7, 14, and 21, it was 12.2, 21.8, and 25. Based on the One Way Anova test results, a p-value of 0,000 ($p < 0.05$) was obtained, meaning a significant difference in the average number of osteoblast cells in each study group.

Conclusion: This study concludes that there is an increasing effect of alveolar bone osteoblasts from chitosan in scallop shell extract (*Amusium Pleuronectes*) in Wistar rats with periodontitis.

PENDAHULUAN

Jumlah penderita penyakit periodontal di Indonesia diperkirakan terus meningkat setiap tahun. Sebesar 4,79% atau 34614 orang yang memiliki jaringan periodontal sehat sedangkan sebesar 95,21% atau 687715 orang jaringan periodontal yang tidak sehat¹. Menurut Riskesdas 2013 Indonesia memiliki persentasi 25,9% pada penyakit gigi dan mulut, dengan 68,9% kasus tidak dilakukan perawatan. Prevalensi penyakit periodontal di Indonesia sebesar 96,58%². Tindakan perawatan yang umum dilakukan antara lain scaling and root planing serta pemberian obat antiinflamasi seperti non steroid anti inflammatory drugs

(NSAIDs)³. Terapi periodontitis dengan antibiotik mempunyai efek samping. Efek samping yang sering terjadi seperti reaksi alergi, gangguan pencernaan, gangguan fungsi jantung, sistem kekebalan tubuh terganggu dan yang paling sering terjadi berupa efek resistensi³.

Tumpukan limbah cangkang dibiarkan menumpuk tanpa dimanfaatkan kembali masih banyak dijumpai, mengingat saat ini ketertarikan akan sumber bahan baku yang berasal dari limbah semakin meningkat⁴. Kitosan telah digunakan secara luas sebagai biopolimer yang biasanya digabungkan dengan material pengganti tulang dan gigi karena bersifat biocompatible, biodegradable,

bioresorbable dan non toksik⁵. Kitosan memiliki dual fungsi yaitu bersifat osteoinduktif karena mengandung growth factor yang menyediakan pertumbuhan bagi sel osteoblas sehingga penambahan kitosan dapat memperbaiki sifat mekanik dan kekuatan dari hidroksiapatit⁶.

Penelitian ini bertujuan untuk Mengetahui efek kitosan dalam ekstrak cangkang kerang simping (*Amusium pleuronectes*) terhadap pertumbuhan tulang alveolar pada tikus wistar dengan periodontitis dengan melihat jumlah osteoblas. Hasil penelitian diharapkan dapat menambah pengetahuan dibidang kesehatan gigi dan mulut tentang pengaruh pemberian kitosan dalam ekstrak cangkang kerang simping (*Amusium pleuronectes*) pada pertumbuhan tulang alveolar.

METODE PENELITIAN

Penelitian ini dilakukan secara eksperimental in vivo dengan rancangan post test only with control design. Penelitian ini menggunakan sampel sebanyak 30 tikus wistar jantan yang dibagi menjadi 2 kelompok yaitu kelompok kontrol dan kelompok perlakuan. Masing-masing kelompok terbagi menjadi 3 sub kelompok, yang terdiri dari 5 ekor. Pada kelompok kontrol, sub kelompok kontrol pertama adalah 5 ekor tikus yang dibuat periodontitis dan diberikan klorheksidin glukonat 0.2% kemudian tikus didekapitasi pada hari ke-7. Sub kelompok kontrol keduaduan ketiga, tikus didekapitasi pada hari ke-14 dan hari ke-21. Pada kelompok perlakuan, sub kelompok perlakuan pertama adalah 5 ekor tikus yang dibuat periodontitis dan diberikan kitosan ekstrak cangkang kerang simping (*Amusium pleuronectes*) kemudian tikus didekapitasi pada hari ke-7. Sub kelompok perlakuan kedua dan ketiga, tikus didekapitasi pada hari ke-14 dan hari ke-21.

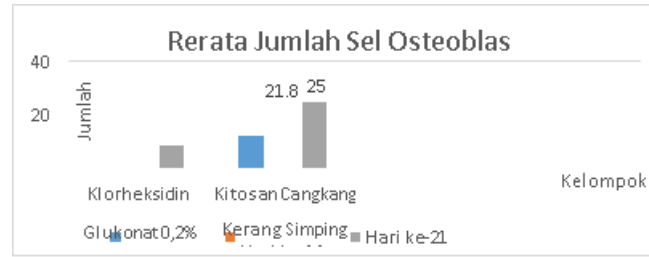
Tahap selanjutnya, preparat dibuat menggunakan metode mikroteknik jaringan. Kemudian,

pengamatan mikroskopis dilakukan untuk menghitung jumlah sel osteoblas menggunakan mikroskop dengan perbesaran 400 kali. Pengamatan dilakukan dalam tiga lapang pandang kemudian jumlah dari seluruh hasil pengamatan dirata-rata.

Analisis hasil penelitian dilakukan dengan menghitung jumlah sel osteoblast yang terlihat pada preparat histologis dengan skala rasio. Uji normalitas dilakukan dengan uji Shapiro-Wilk dikarenakan jumlah sampel kurang dari 50. Uji homogenitas dilakukan dengan uji Levene. Setelah data yang didapat terdistribusi normal dan homogen maka data dianalisis menggunakan uji parametrik One Way Anova dengan tingkat kepercayaan 95% ($\alpha = 0,05$) yang kemudian dilanjutkan dengan analisa uji Post Hoc Test yaitu LSD (Least Significant Difference) untuk mengetahui perbedaan antar kelompok.

HASIL PENELITIAN

Penelitian untuk mengetahui efek menaikkan osteoblas tulang alveolar dari kitosan dalam ekstrak cangkang kerang (*Amusium pleuronectes*) pada tikus wistar dengan periodontitis didapatkan hasil, sebagai berikut :



Grafik 1. Grafik Rerata Jumlah Sel Osteoblas

Grafik diatas menunjukkan bahwa rata-rata jumlah sel terendah terdapat pada kelompok kontrol hari ke-7 yaitu sebesar 1, dan rata-rata jumlah sel osteoblas tertinggi terdapat pada kelompok perlakuan hari ke-21 sebesar 25. Pengujian normalitas data dilakukan dengan metode Shapiro-Wilk karena sampel data pada masing-masing kelompok kurang dari 50 sampel. Hasil uji normalitas sebagai berikut:

Tabel 1. Hasil Uji Normalitas Shapiro - Wilk

| Kelompok Hari | Klorheksidin Glukonat 0,2% | Kitosan Cangkang Kerang Simping |
|------------------|----------------------------|---------------------------------|
| 7 | .325 | .928 |
| 14 | .421 | .544 |
| 21 | .928 | .833 |

Berdasarkan hasil uji normalitas menggunakan *Shapiro-Wilk* diperoleh distribusi data yang normal ($p > 0,05$) pada seluruh kelompok perlakuan, selanjutnya dilakukan uji homogenitas dengan hasil sebagai berikut:

Tabel 2. Hasil uji homogenitas (Levene test)

| Kelompok | Sig |
|--------------------------------------|------|
| Klorheksidin Glukonat 0,2% H-7 | 0,64 |
| Klorheksidin Glukonat 0,2% H-14 | |
| Klorheksidin Glukonat 0,2% H-21 | |
| Kitosan Cangkang Kerang Simping H-7 | |
| Kitosan Cangkang Kerang Simping H-14 | |
| Kitosan Cangkang Kerang Simping H-21 | |

Hasil uji homogenitas diperoleh p value sebesar 0,64 yang berarti bahwa data homogen ($p > 0,05$). Hasil uji *One Way Anova* adalah sebagai berikut:

Tabel 3. Hasil uji One Way Anova

| Kelompok | Sel osteoblas <i>Mean ± SD</i> | Sig |
|--------------------------------------|-----------------------------------|-------|
| Klorheksidin Glukonat 0,2% H-7 | 1.00 ± 0.707 | 0,000 |
| Klorheksidin Glukonat 0,2% H-14 | 3.20 ± 1.304 | |
| Klorheksidin Glukonat 0,2% H-21 | 8.80 ± 1.924 | |
| Kitosan Cangkang Kerang Simping H-7 | 12.20 ± 1.924 | |
| Kitosan Cangkang Kerang Simping H-14 | 21.80 ± 3.271 | |

| | |
|--------------------------------------|---------------|
| Kitosan Cangkang Kerang Sipping H-21 | 25.00 ± 2.739 |
|--------------------------------------|---------------|

Berdasarkan tabel 4.3 Hasil uji *One Way Anova* diperoleh nilai *p value* sebesar 0.000 ($p < 0,05$) yang berarti bahwa ada perbedaan rata-rata jumlah sel osteoblas yang signifikan pada setiap kelompok-kelompok penelitian. Untuk melihat detail perbandingan masing-masing kelompok, maka dilakukan uji lanjut dari *One Way Anova* yaitu *Post Hoc Test LSD* dengan hasil sebagai berikut yang berarti ada perbedaan rata-rata jumlah sel osteoblas yang signifikan minimal antara 3 kelompok perlakuan. Selanjutnya dilakukan Uji *Post Hoc Test LSD* untuk mengetahui perbandingan pada masing-masing kelompok perlakuan.

Hasil uji *Post Hoc Test LSD* sebagai berikut:

Tabel 4. Hasil Uji Post Hoc Test LSD

| | Kelompok | Sig |
|--------------------------------------|--------------------------------------|-------|
| Klorheksidin Glukonat 0,2% H-7 | Klorheksidin Glukonat 0,2% H-14 | 0,119 |
| | Klorheksidin Glukonat 0,2% H-21 | 0,000 |
| | Kitosan Cangkang Kerang Sipping H-7 | 0,000 |
| | Kitosan Cangkang Kerang Sipping H-14 | 0,000 |
| | Kitosan Cangkang Kerang Sipping H-21 | 0,000 |
| Klorheksidin Glukonat 0,2% H-14 | Klorheksidin Glukonat 0,2% H-21 | 0,000 |
| | Kitosan Cangkang Kerang Sipping H-7 | 0,000 |
| | Kitosan Cangkang Kerang Sipping H-14 | 0,000 |
| Klorheksidin Glukonat 0,2% H-21 | Kitosan Cangkang Kerang Sipping H-21 | 0,000 |
| | Kitosan Cangkang Kerang Sipping H-7 | 0,020 |
| | Kitosan Cangkang Kerang Sipping H-14 | 0,000 |
| Kitosan Cangkang Kerang Sipping H-7 | Kitosan Cangkang Kerang Sipping H-21 | 0,000 |
| | Kitosan Cangkang Kerang Sipping H-14 | 0,000 |
| | Kitosan Cangkang Kerang Sipping H-21 | 0,000 |
| Kitosan Cangkang Kerang Sipping H-14 | Kitosan Cangkang Kerang Sipping H-21 | 0,027 |

Berdasarkan tabel 4.4 Hasil uji *Post Hoc Test LSD*, perbandingan antara masing-masing kelompok diperoleh nilai $p < 0,05$, yang berarti ada perbedaan rata-rata jumlah sel osteoblas yang signifikan pada setiap kelompok perlakuan.

DISKUSI

Hasil penelitian membuktikan bahwa jumlah sel osteoblas pada tikus wistar jantan dengan periodontitis didapatkan rerata tiap kelompok yaitu kelompok kontrol dengan diberi klorheksidin glukonat 0.2% hari ke-7 adalah 1,00 hari ke-14 adalah 3,20, hari ke- 21 adalah 8,80. Sedangkan ekstrak cangkang kerang sipping hari ke-7 adalah 12,20, hari ke-14 adalah 21,80, dan hari ke- 21 adalah 25,00.

Pemberian kitosan dalam ekstrak kerang sipping terhadap meningkatkan jumlah sel osteoblast menunjukkan pengaruh yang signifikan. Hal ini dibuktikan dengan hasil uji *One-Way Anova* yang menunjukkan nilai *p value* > 0.05 . Dengan demikian kitosan dalam ekstrak kerang sipping (*Amusium pleuronectes*) berpengaruh terhadap peningkatan jumlah sel osteoblast pada tikus wistar jantan dengan periodontitis, dan pada kelompok ekstrak kerang sipping (*Amusium pleuronectes*)

hari ke-21 yang paling efektif dibandingkan dengan kelompok lain dengan rata-rata jumlah sel osteoblas sebesar 25,00.

Pada kelompok perlakuan yaitu ekstrak kerang simping (*Amusium pleuronectes*) didapatkan rata-rata jumlah sel osteoblas lebih banyak dari pada kelompok kontrol yang diberikan klorheksidin glukonat 0.2%. Jumlah sel osteoblast di kelompok kontrol lebih sedikit dikarenakan klorheksidin glukonat 0.2% hanya berfungsi untuk antimikroba. Berbeda dengan kitosan dalam ekstrak kerang simping (*Amusium pleuronectes*) yang mengandung antibakteri dan efek osteoinduktif yang dapat mempercepat pertumbuhan tulang.

Kitosan mempunyai sifat antibakteri sehingga mampu menekan jumlah bakteri sehingga mempercepat fase inflamasi yang biasanya berlangsung selama 6-8 minggu. Selain itu, kitosan juga mampu menstimulasi pembentukan dan perkembangan tulang baru dengan lebih cepat dengan cara mempercepat proses proliferasi atau meningkatkan jumlah sel. Kitosan juga mengandung growth factor yang dibutuhkan untuk menstimulasi sel progenitor sehingga mampu mengisi defek atau kerusakan. growth factor akan mengatur migrasi sel, sintesis sel dan angiogenesis. Hal inilah yang membuat jumlah sel osteoblas pada kelompok perlakuan lebih tinggi dibandingkan dengan kelompok kontrol.

KESIMPULAN

Terdapat efek menaikkan osteoblas tulang alveolar dari kitosan dalam ekstrak cangkang kerang simping (*Amusium pleuronectes*) pada tikus wistar dengan periodontitis.

DAFTAR PUSTAKA

1. Notohartono IT dan Frans XSH. *Gambaran Kebersihan Mulut dan Gingivitis Pada Murid Sekolah Dasar di Puskesmas Sepatan, Kabupaten Tangerang*. Media Litbang Kesehatan. 2010.10(4): 180-81
2. Badan Penelitian dan Pengembangan Kesehatan. (2013). Riset Kesehatan Dasar (RISKESDAS) 2013. *Laporan Nasional 2013*, 1–384. <https://doi.org/1> Maret 2018
3. Kalghatgi Sameer, Catherine S. Spina, James C. Costello, Marc Liesa, J Ruben Morones-Ramirez, Shimyn Slomovic1, Anthony Molina, Orian S Shirihai, James J. Collins. 2013. Bactericidal Antibiotics Induce Mitochondrial Dysfunction and Oxidative Damage in Mammalian Cells. *Sci Transl Med*. 2013 July 3; 5(192)
4. Abdul, G. 2014. Pemanfaatan Cangkang Kerang Hijau, Kerang Darah, dan Remis sebagai Katalis Heterogen untuk Produksi Biodiesel. *Jurnal Literatur*. Fak. MIPA Universitas Riau. Pekanbaru. p.2-3.
5. Nather, A., Zameer, A., 2005. *Bone Grafts And Bone Substitutes - Basic Science and Clinical Applications*. World Scientific Publishing Co. Pte. Ltd
6. Feng, Ko H., Charles, S., And Prashant, N.K., 2010, Novel synthesis strategies for natural polymer and composite biomaterials as potential scaffold for tissue engineering, *Phil. Trans R. Soc. A.*, 368, 1981-87,
7. Sulistiyonimgrum, R. S. 2013. Aktivasi Anti Bakteri Kitosan dari Cangkang Simpang pada Kondisi lingkungan yang berbeda: kajian pemanfaatan Limbah Kerang Simpang (*Amusium sp.*). *Journal Of Marine Research* 2(4):111-117.